

deomed®

Deomed Medikal Yayıncılık

Adatepe (Ed.)

EMG Pratiğine Yönelik Kas ve Sinir Kılavuzu

21 x 28 cm, VIII + 204 Sayfa

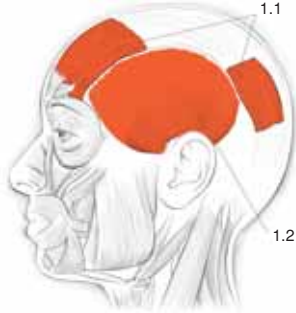
ISBN 978-975-8882-32-8

Türkçe birinci baskı © Deomed, 2010.

www.deomed.com

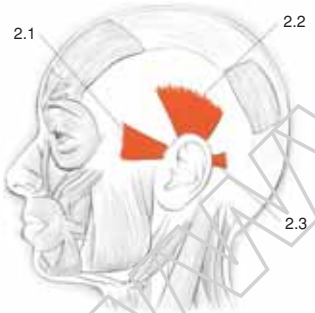
1.1 / Topografik Sınıflama

A. Baş Kasları (*Musculi Capitis*)



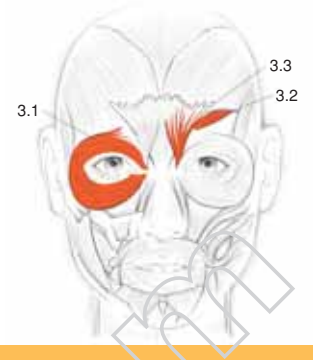
1. Saçlı Derinin Mimik Kasları (*M. epicranius*)

No	Kas	Sinir	İşlev
1.1	M. occipitofrontalis: Artkafa-alın kası - Venter frontalis - Venter occipitalis	N. facialis (VII) <i>Frontal karnı:</i> Rr. temporales. <i>Oksipital karnı:</i> N. auricularis posterior (r. occipitalis).	Kasın iki karnı birlikte çalışınca saçlı deriyi yukarı ve geri çekerek kaşları kaldırır (sürpriz ve dehşet ifadesi). Alın kırışmasına yardım eder. Sadece frontal karnı çalıştığında kaşı aynı tarafta yukarı kaldırır.
1.2	M. temporoparietalis Şakak-yankafa kası	N. facialis (VII), rr. temporales.	Saçlı deriyi sıkılaştırır, şakak bölgesinde geri çeker. Kulak kepçesini yükseltir. M. occipitofrontalis'in sürpriz ve dehşet görünümü hareketine yardımcı olur.



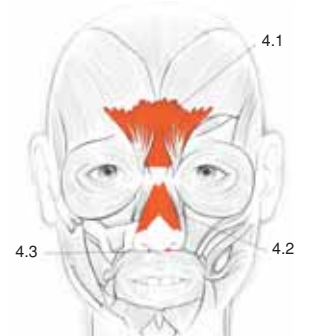
2. Kulak Çevresi Mimik Kasları

No	Kas	Sinir	İşlev
2.1	M. auricularis anterior Ön kulak kepçesi kası	N. facialis (VII), rr. temporales.	Kulak kepçesinin öne ve yukarı hareketi.
2.2	M. auricularis superior Üst kulak kepçesi kası	N. facialis (VII), rr. temporales.	Kulak kepçesinin hafifçe yukarı kaldırılması.
2.3	M. auricularis posterior Arka kulak kepçesi kası	N. facialis (VII), n. auricularis posterior (r. auricularis).	Kulak kepçesinin arkaya doğru hareketi.



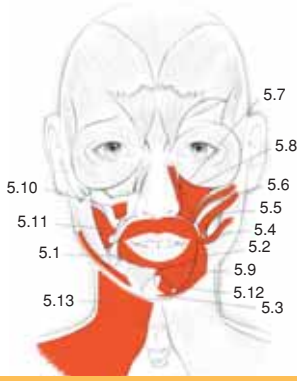
3. Göz Çevresi Mimik Kasları

No	Kas	Sinir	İşlev
3.1	M. orbicularis oculi: Dairesel göz kası - Pars palpebralis - Pars orbitalis - Pars lacrimalis	N. facialis (VII), rr. temporales, rr. zygomatici.	Göz sfinkteri gibi kabul edilebilir. <i>Palpebral parça:</i> Göz kapaklarının, göz kırpmaya ve uykudaki gibi istemli ve spontan kapanmasını sağlar. <i>Orbital parça:</i> Göz kapaklarının kuvvetli kapanmasına yardımcı olur. Aynı zamanda yüz ifadesini veren mimik kasılmaları yapar. <i>Lakrimal parça:</i> Göz kapaklarını ve lakrimal papillayı iç yana çeker. Gözyaşı kesesini sıkıştırır ve kesenin boşalmasını sağlar. Palpebral ve orbital parça birlikte m. levator palpebrae superioris'in antagonistidir.
3.2	M. corrugator supercilii Kaşı kırıştıran kas	N. facialis (VII), rr. temporales.	Kaşları iç yana ve aşağı çekerek alında dikey kırışıklık yaratır (kaş çatma – parlak ışıktan korunma).
3.3	M. depressor supercilii Kaşı aşağı çeken kas	N. facialis (VII), rr. temporales, rr. zygomatici.	Kaşların depresyonu.



4. Burun Kasları

No	Kas	Sinir	İşlev
4.1	M. procerus İnce kas	N. facialis (VII), rr. temporales, rr. zygomatici (ayrıca rr. buccales de tanımlanmıştır).	Burun kemeri üstünde kırışıklık yapar, kaşları aşağı çeker.
4.2	M. nasalis: Burun kası - Pars transversa - Pars alaris	N. facialis (VII), rr. buccales (bazen rr. zygomatici de katkı verebilir).	<i>Transvers parça:</i> Burun kanatlarını septuma doğru çeker. <i>Alar parça:</i> Burun deliklerini genişletir. Kızgınlık ve derin solunum hali
4.3	M. depressor septi nasi Burun bölmesini aşağı çeken kas	N. facialis (VII), rr. buccales.	Burun deliklerini daraltır.



5. Ağız ve Çevresi Mimik Kasları

No	Kas	Sinir	İşlev
5.1	M. orbicularis oris Dairesel ağız kası - Pars marginalis - Pars labialis	N. facialis (VII), rr. buccales, r. marginalis mandibularis.	Dudakları büzerek ağızı kapatır. Dudakları öne doğru iter veya dişe doğru yapıştırır. Işık çalma, öpme, emme, içme hareketleri ve artikülasyon için dudağa şekil verir.
5.2	M. depressor anguli oris Ağız köşesini aşağı çeken kas	N. facialis (VII), rr. buccales, r. marginalis mandibularis.	Alt dudağı ve ağız köşesini aşağı çeker (üzüntü ifadesi).
5.3	M. transversus menti Enine çeneucu kası	N. facialis (VII), r. marginalis mandibularis.	Ağız köşesini aşağı çeker. Yanak derisini destekler.
5.4	M. risorius Sahte gülücük kası, Gamze kası	N. facialis (VII), rr. buccales.	Ağız köşesini dış yana çeker (sahte gülücük, gamze oluşumu).
5.5	M. zygomaticus major Büyük elmacık kası	N. facialis (VII), rr. buccales, rr. zygomatici.	Ağız köşesini dış yana ve yukarı doğru çeker (gülümseme).
5.6	M. zygomaticus minor Küçük elmacık kası	N. facialis (VII), rr. buccales, rr. zygomatici.	Üst dudağı yukarı kıvrır ve kaldırarak üst dişleri açığa çıkarır ve nasolabial oluğu derinleştirir (alaycı gülümseme).
5.7	M. levator labii superioris Üst dudak kaldırıcı kas	N. facialis (VII), rr. buccales, rr. zygomatici.	Üst dudağı yukarı kaldırır ve öne doğru uzatır.
5.8	M. levator labii superior alaeque nasi Üst dudak kaldırıcı burun deliği açıcı kas	N. facialis (VII), rr. buccales, rr. zygomatici.	Üst dudağı yukarı kaldırır ve burun deliklerini genişletir (tiksinti).
5.9	M. depressor labii inferioris Alt dudağı aşağı çeken kas	N. facialis (VII), r. marginalis mandibularis.	Alt dudağı aşağı ve dış yana çeker (üzüntü).
5.10	M. levator anguli oris Ağız köşesini kaldırıcı kas	N. facialis (VII), rr. buccales, rr. zygomatici.	Ağız köşesini ve alt dudağı yukarı doğru çeker (dişleri göstererek sırtıtma). Nasolabial oluğu belirginleştirir.
5.11	M. buccinator Üförtücü kas	N. facialis (VII), rr. buccales.	Yanağı dişe doğru yapıştırır. Üfleme hareketini yaptırır. Yardımcı çiğneme kasıdır.
5.12	M. mentalis Çene ucu kası	N. facialis (VII), r. marginalis mandibularis.	Alt dudağı yukarı ve öne çekerek dışarı doğru çıkarır (somurtma). Yanak derisini kırıştırır.
5.13	M. platysma Boyun deri kası [Ayrıca bkz. 11.1]	N. facialis (VII), r. colli.	Alt dudağı aşağı ve geriye çeker (sürpriz ve dehşet). Çenenin açılmasına yardım eder. Boynun alt kısmındaki cildin öne doğru kaldırılmasını, boynundaki cildin gerilmesini sağlar. Servikal fleksiyon (zayıf). Zorlu inspirasyonda yardımcıdır.