

deomed®

Deomed Medikal Yayıncılık

Adatepe (Ed.)

EMG Pratiğine Yönelik Kas ve Sinir Kılavuzu

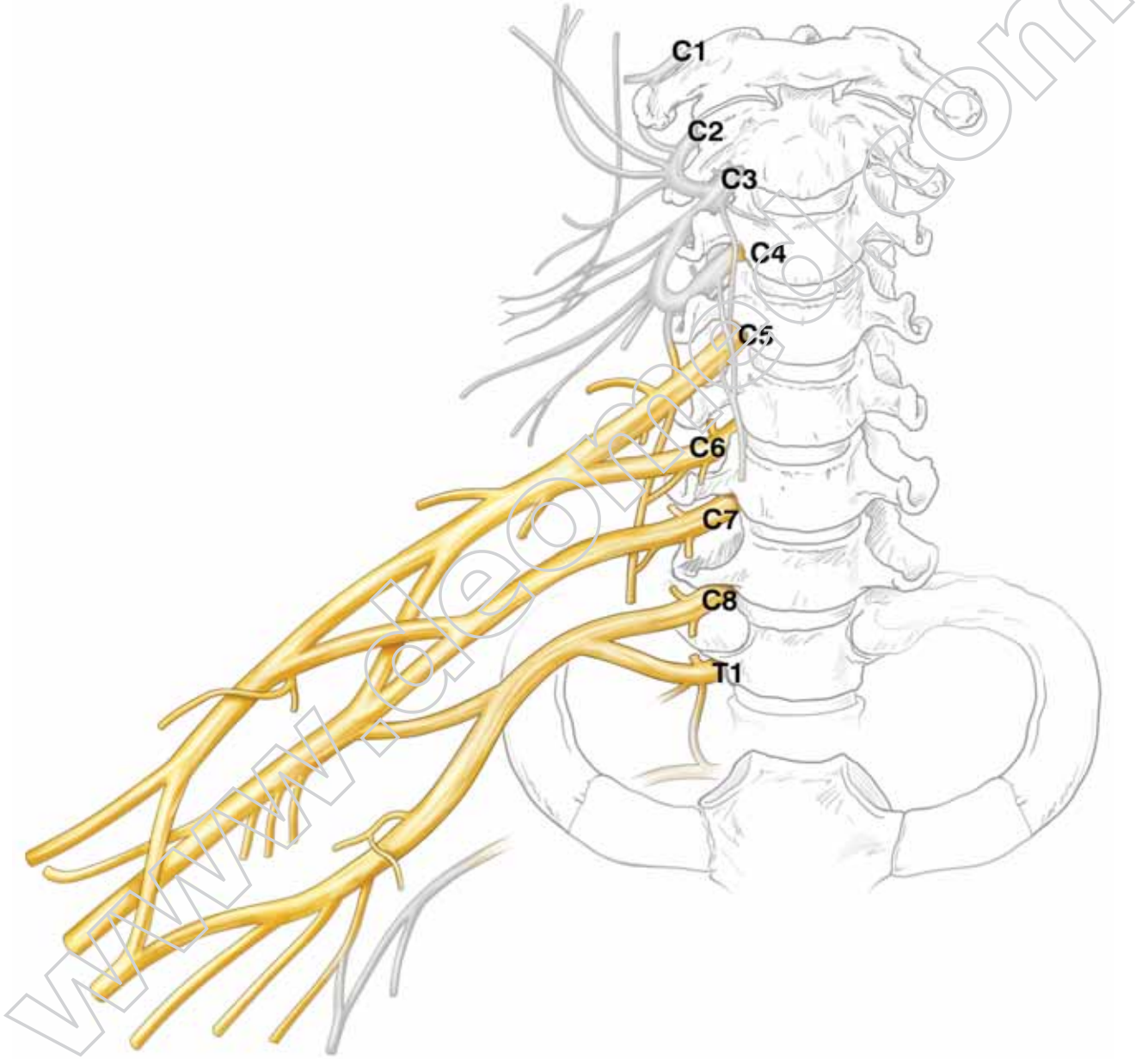
21 x 28 cm, VIII + 204 Sayfa

ISBN 978-975-8882-32-8

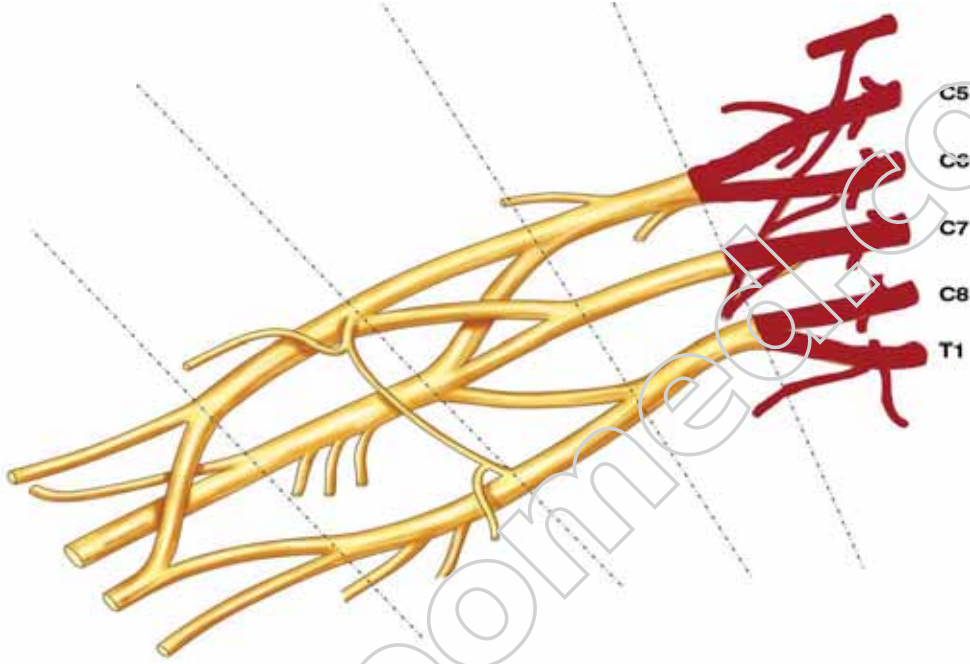
Türkçe birinci baskı © Deomed, 2010.

www.deomed.com

Plexus Brachialis

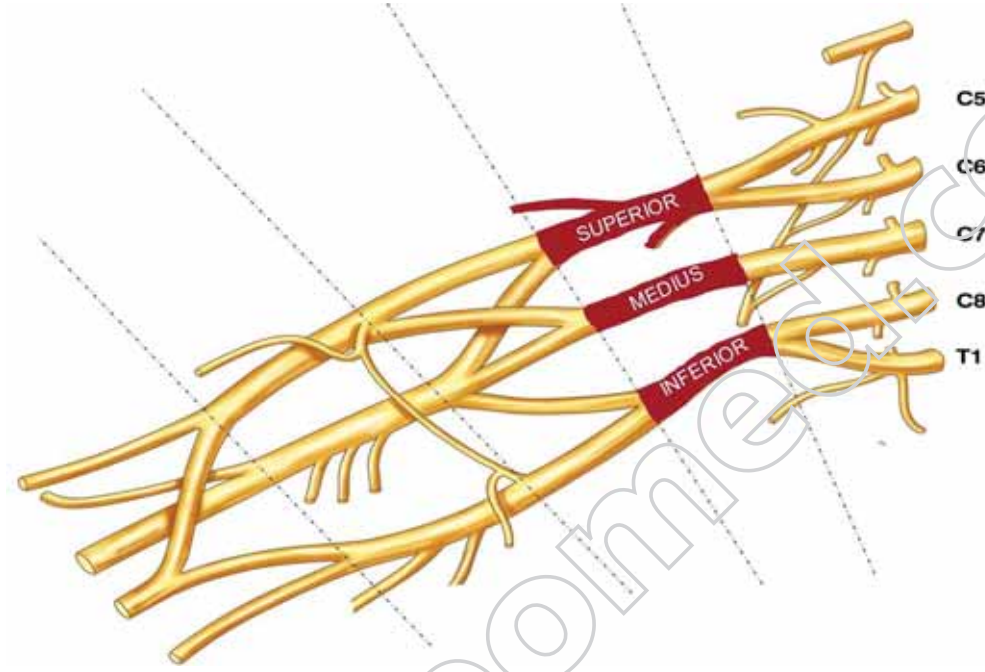


Radices



No	Kas	Innervasyon
15.1	M. scalenus anterior Ön üçgen kas	C4-C6, nn. cervicales, rr. ventrales.
15.2	M. scalenus medius Orta üçgen kas	C3-C8, nn. cervicales, rr. ventrales.
15.3	M. scalenus posterior Arka üçgen kas	C6-C8, nn. cervicales, rr. ventrales.
16.1	M. longus colli Uzun boyun kası	C2-C6, nn. cervicales, rr. ventrales.

Trunci



Truncus superior

No	Kas	Innervasyon
20.2	M. latissimus dorsi Sırtın en geniş kası	C6-C7-C8, plexus brachialis, truncus superior - medius - inferior, division posterior, fasciculus posterior, n. thoracodorsalis.
26.1	M. pectoralis major Büyük göğüs kası - Pars clavicularis - Pars sternocostalis - Pars abdominalis	<i>Klavikuler parça:</i> C5-C6, plexus brachialis, truncus superior, division anterior, fasciculus lateralis, n. pectoralis lateralis. <i>Sternokostal parça:</i> C6-C7-C8-T1, plexus brachialis, truncus superior - medius - inferior, division anterior, fasciculus medialis - lateralis, n. pectoralis medialis, n. pectoralis lateralis.
26.2	M. pectoralis minor Küçük göğüs kası	C5-C6-C7-C8-T1, plexus brachialis, truncus superior - medius - inferior, division anterior, fasciculus medialis - lateralis, n. pectoralis medialis, n. pectoralis lateralis.
26.3	M. subclavius Köprücük altı kası	C5-C6, plexus brachialis, truncus superior, n. subclavius.
32.1	M. deltoideus Delta kası, Üç köşeli kas	C5-C6, plexus brachialis, truncus superior, division posterior, fasciculus posterior, n. axillaris.

32.2	M. supraspinatus Üst dikensi kas	C5-C6, plexus brachialis, truncus superior, n. suprascapularis.
32.3	M. infraspinatus Alt dikensi kas	C5-C6, plexus brachialis, truncus superior, n. suprascapularis.
32.4	M. teres minor Küçük yuvarlak kas	C5-C6, plexus brachialis, truncus superior, division posterior, fasciculus posterior, n. axillaris.
32.5	M. teres major Büyük yuvarlak kas	C5-C6-C7, plexus brachialis, truncus superior - medius, division posterior, fasciculus posterior, n. subscapularis (inferior).
32.6	M. subscapularis Alt kürek kemiği kası	C5-C6, plexus brachialis, truncus superior, division posterior, fasciculus posterior, nn. subscapulares.
33.1	M. biceps brachii: Kolun iki başlı kası - Caput longum - Caput breve	C5-C6, plexus brachialis, truncus superior, division anterior, fasciculus lateralis, n. musculocutaneus.
33.2	M. coracobrachialis Kargamsı kol kası	C5-C6-C7, plexus brachialis, truncus superior - medius, division anterior, fasciculus lateralis, n. musculocutaneus.
33.3	M. brachialis Kol kası	C5-C6, plexus brachialis, truncus superior, division anterior, fasciculus lateralis, n. musculocutaneus. Ayrıca n. radialis (C7) kasın küçük dış yan bölümüne dal verir.
34.1	M. triceps brachii Kolun üç başlı kası	C6-C7-C8, plexus brachialis, truncus superior - medius - inferior, division posterior, fasciculus posterior, n. radialis.
34.2	M. anconeus Dirsek kası	C6-C7-C8, plexus brachialis, truncus superior - medius - inferior, division posterior, fasciculus posterior, n. radialis.
34.3	M. articularis cubiti Dirsek eklemi kası	C6-C7-C8, plexus brachialis, truncus superior - medius - inferior, division posterior, fasciculus posterior, n. radialis.
35.1	M. pronator teres: İçe döndürücü yuvarlak kas	C6-C7, plexus brachialis, truncus superior - medius, division anterior, fasciculus lateralis, n. medianus.
35.3	M. flexor carpi radialis Dış yan bilek bükücü kas	C6-C7, plexus brachialis, truncus superior - medius, division anterior, fasciculus lateralis, n. medianus.
37.1	M. brachioradialis Kol-ökol kası	C5-C6, plexus brachialis, truncus superior, division posterior, fasciculus posterior, n. radialis.
37.2	M. extensor carpi radialis longus Dış yan bilek açıcı uzun kas	C6-C7, plexus brachialis, truncus superior - medius, division posterior, fasciculus posterior, n. radialis.
37.7	M. supinator Dışa döndürücü kas	C6-C7, plexus brachialis, truncus superior - medius, division posterior, fasciculus posterior, n. radialis, n. interosseus antebrachii posterior.